Jan ZUCHOWSKI & Daniel KRATT & Henric KARSK

Regeneracja-tkanek
-w Stomatologii

Regeneracja tkanek :

- to ***fizjologiczne odrastanie -*** utraconych komórek**,**
- przez tworzenie się ich w **organizmie pacjenta**,
- powstaje młoda **tkanka,** o czym świadczy powrót jej **:**

-czucia-?
****-temperatury-?***
*****-oraz **przywrócenie** dotychczasowych funkcji.*

Uszkodzenia tkanek wywołuje-stan zapalny lub uraz.
Pytania-?
*Czy ich regeneracja - **bez** blizny jest możliwa-?*
*Czy-wiek pacjenta - jest **decydujący-?***

Regeneracja to-prezentacja *dokumentacji foto.**:***

- ***przed**,*
- ***podczas,***
- *i **po wy**leczeniu.*

Regeneracja w Stomatologii :

1-Testy-w dentystyce - *dające dokumentację.*

2-Próchnica w zębinie - *regeneracja-?*

3-Zapalenie miazgi-*w próchnicy* - *regeneracja-?*

4-Uszkodzenie miazgi - *regeneracja-?*

5-Szczyt korzenia zęba - *regeneracja-?*

6-Cement korzenia zęba - *regeneracja-?*

7-Przyzębie - *regeneracja-?*

8-Resorpcja - *wewnętrzna* **-** *regeneracje-?*

9-Cysta - *regeneracja-?*

10-Stan zapalny dziąseł - *regeneracja-?*

11-Ropień - *regeneracja-?*

12-Kość gąbczasta - *regeneracja-?*

13-Kość zbita *(compact)* - ***regeneracja-?***

14-Amputacja korzenia *– regeneracja kości-?*

15-Resorpcja-zewnętrzna *korzenia-po endo. na **1** wizycie.*

16-Extrakcje-*bez antybiotyków-* *tamp.* ***Tubulex***. ***?***

17-Zajady ***na wargach*** **–** *wyleczenie-?*

1-Testy w dentystyce- *dały możliwość dokumentacji-?.*

Testy *leków wykonywane na* ***1****mm2* ***miazgi****, zębów* ***18*** *lub* ***28*** *przeznaczonych do ekstrakcji, bo nie posiadają antagonisty (48 lub 38) – były wykonywane na ludziach, bezpiecznie oraz dały możliwość wykonania szlifów po ex.Mają one ogromną przewagę nad podobnymi u królików, kotów, psów itp.*

Foto.1: 18- ***miazga*** *prześwieca=****1****mm2,*

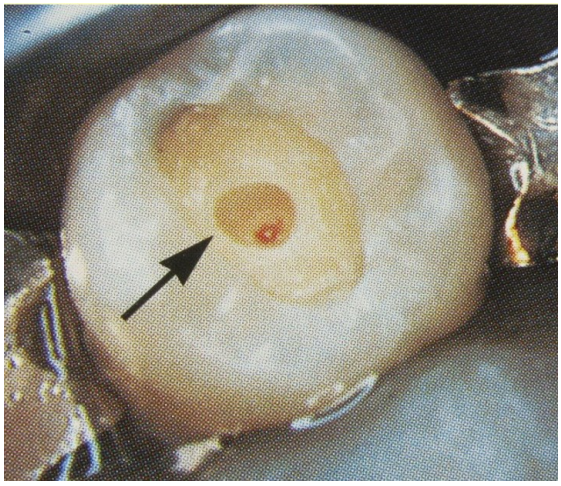

Foto.2: leki do testowania..,

Foto.3: hodowle bakterii na płytkach Petriego: sączki nasączone hamują rozwój bakterii...

2-Próchnica zębiny – *regeneracja...*

Historia...

Próchnica – jest chorobą twardych tkanek zęba, która trapi ludzkość od tysięcy lat. Na foto Egipskiej mumii *(z Kairu)* widać wyraźnie **próchnicę** na policzkowej powierzchni zęba **46.** Przetoka nad **przednim** policzkowym korzeniem zęba **16** i przetoka oraz destrukcja zewnętrznej blaszki kości szczęki nad **tylnym** korzeniem policzkowym tego samego zęba – są wyraźne.

Foto.4: Ząb 18 i 17 – extrakcja, (foto mumii z Egiptu – Muzeum Narodowe).

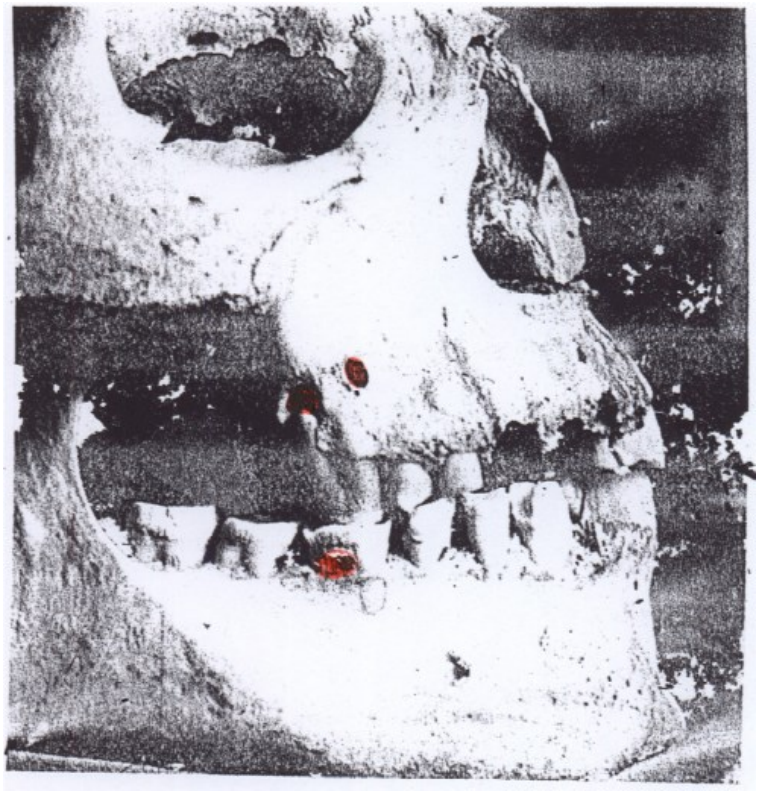

Próchnica powstaje, kiedy pokarm i bakterie są na powierzchni zęba. Bacterie *(90% z nich to są Streptococcus mutans) – **"produkują"*** kwasy i *rozkładają pokarmy (na cukry*).

Bakterie *produkują :*

I etap - **klej** *(dextran)* na powierzchni zęba, *a po 30 minutach..,*

II etap - **kwasy** organiczne, *(endotoxyny)* które rozpuszczają sole mineralne *(demineralizcja),* znajdujące się w twardych tkankach zęba –lub **skóry** czy śluzówki w nosie,

III etap - dochodzą bakterie proteolityczne np. >*Lactobacillus*< i **trawią** organiczne substancje...

Tą teorię - przedstawił w latach *1955-1965* prof. *"próchnica"* - **Bo Krase** w Szwecji & USA.

Proteolityczne bakterie *- trawią organiczne substancje z powierzchni zęba, skóry, śluzówki... – tylko jako następstwo,*

Obrazowo *– ww proces, przedstawia poniższa* ***tabelka****:.*
Tabelka 1 przedstawia - **kiedy** powstaje próchnica :

Foto.5: Tabelka,

Tand=ząb ***Socker=cukier*** ***Bakterie*** ***Karies=****próchnica*

TAND		SOCKER	BAK-TERIE	KARIES
	+			
	+			
	+			+ + +

Foto.6: Prof. ***Bo Krase***



Teoria :

Foto.7: Próchnica plansza, Foto.8: Usunięcie próchnicy, Foto.9: Tubulicid-dezynfekcja Foto.10: Wodorotlenek wapnia,

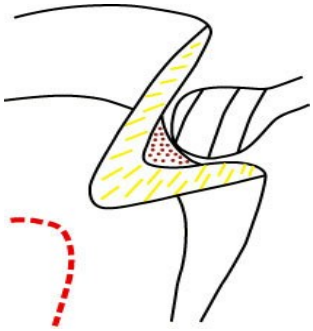



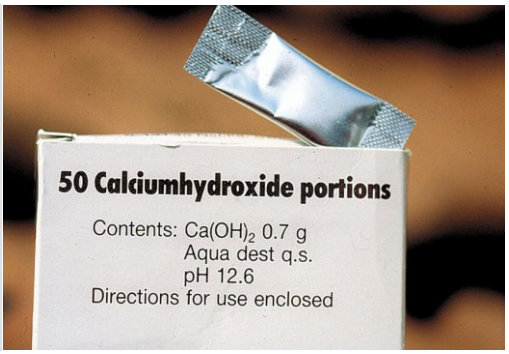

Praktyka stomatologiczna :

Foto.11: Próchnica,

Foto.12: Próchnica-przekrój przez ***zębinę w st. zapalnym*** *(kwasy) idące do miazgi.*

Foto.13: Próchica po ***1*** *mies.leczenia-Ca(OH)2.*

Foto.14: i po ***2*** *mies.leczenia.*

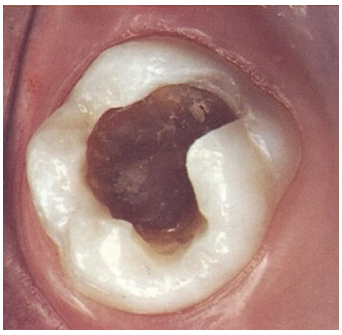

Rentgenologiczna dokumentacja…

Foto.15: ***36*** *&* ***37*** *- oczyszczenie z próchnicy w* ***I*** *etapie.*

Foto.16: zębina w ***37 -*** *po 3 mies.* ***regeneracja,***

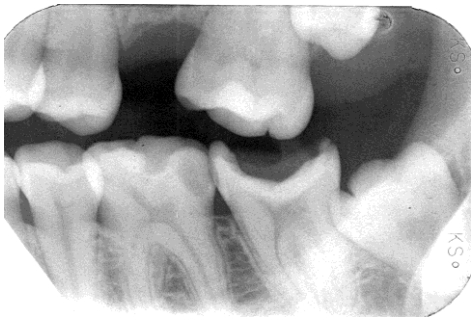

Foto.17: ***POWIĘKSZENIE*** *–* ***37*** ***regeneracja*** *zębiny, ząb zachował swą -****żywotność.***

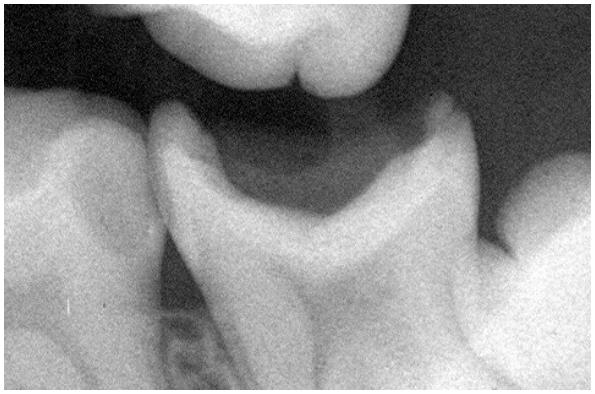

3-Stan zapalny miazgi w próchnicy – ***regeneracja…***

*Foto.18: głęboka próchnica w **36**, Foto.19: odsłonięcie miazgi podczas oczyszczania,*
*Foto.20: kwasy próchnicze „idące" przez kanaliki zębinowe do miazgi – a **ona jest** w <u>początkowym</u> st. zapalnym,*

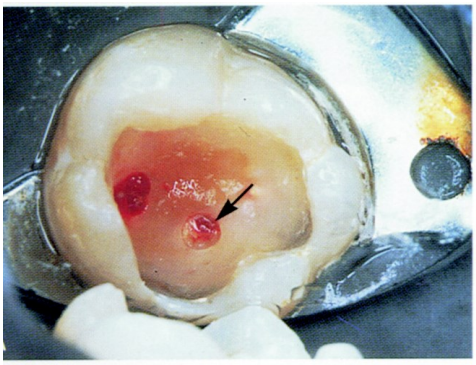

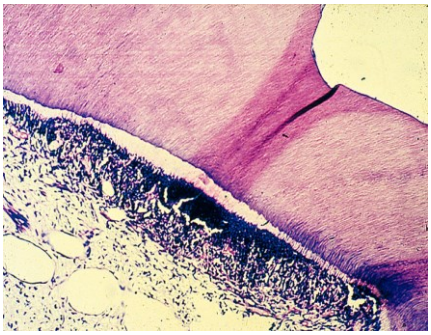

*Foto.21: jony **OH-** z **Ca(OH)2** Foto.22:**Tubulicid**, Foto.23: Aktywność **anty**bakteryjna na płytce Petriego.*
*Foto.24: opakowanie Ca(OH)2 =>**OH-** & Ca++ Foto.25: jony regeneracyjne z **żywej miazgi:** **Ca, P, K, Na**.*

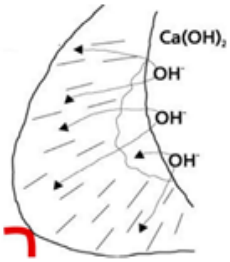



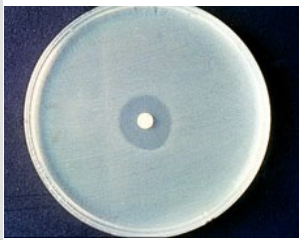

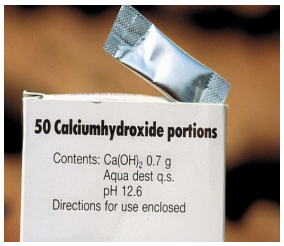

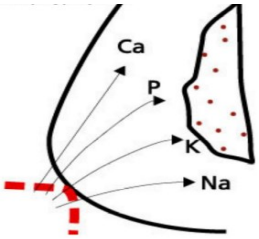

*Foto.26:-**36**-mniejsza komora miazgi po - **regeneracji** zębiny i szczytu korzenia – żywotność **(+++)***
- 35 już w pełni wyrżnięty,

*Foto.27a,b: złamanie odkrywa miazgę - leczenie.., zębina po **regeneracji -** normalna **żywotność(+++)***

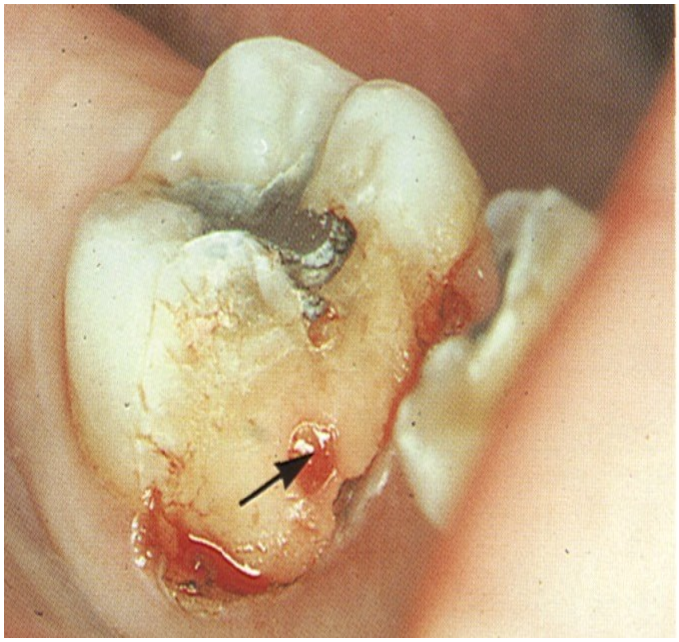

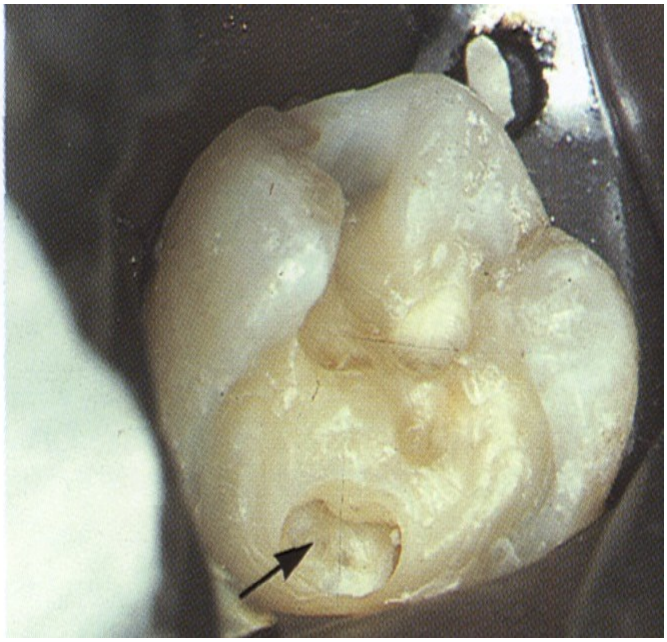

4-Uszkodzenie miazgi – *regeneracja…*

*Foto.28, 29, 30: **11** złamanie z **krwawiącą miazgą; -** leczenie, **--** **regeneracja** zębiny, ząb z **żywą miazgą.***

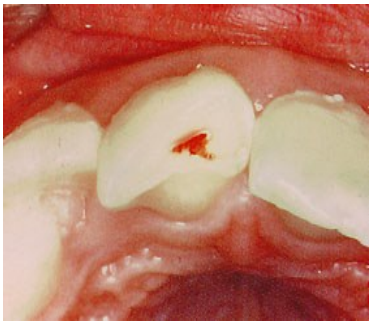

5-Apex - *szczyt korzenia zęba 22 -**regeneracja…***

*Foto.31: zgorzel miazgi **=>** stan zapalny kości, brak apexu & cementu // leczenie sterylizujące,*
*Foto.32: **regeneracja kością zbita** i apexu też; - kanał zęba wypełniony szczelnie endodontycznie,*

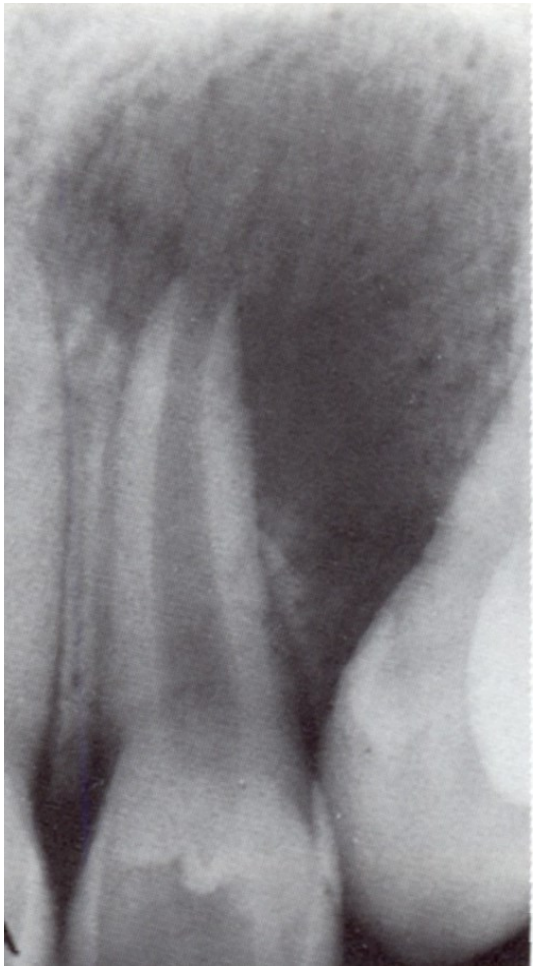

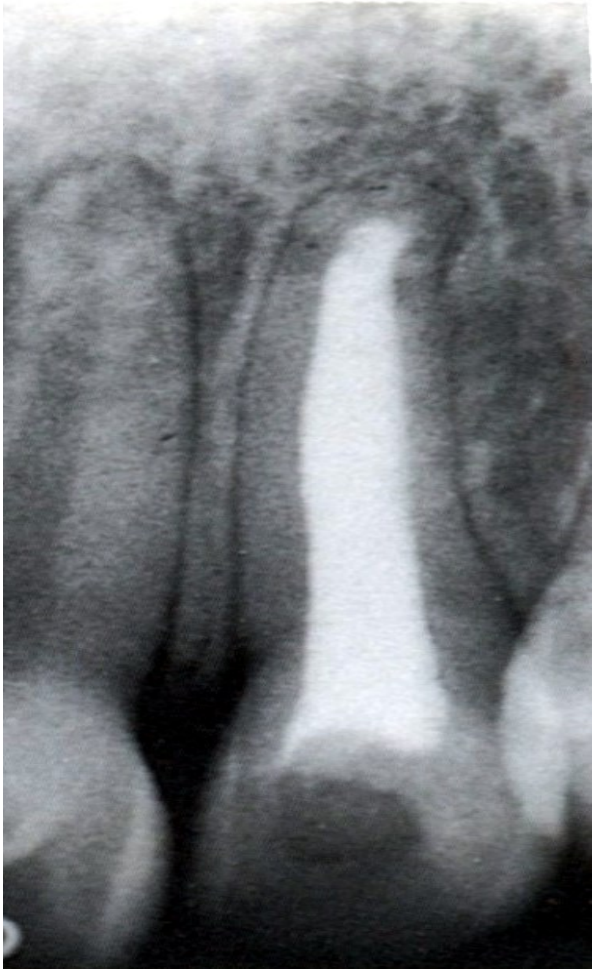

6-Cement *dookoła* szczytu korzenia zęba – *regeneracja.*

Foto.33: ***powiększenie*** *apexu –* ***regeneracja :*** ***cementu, przyzębia i kości.***

7-Przyzębie – *regeneracja…*

*Foto.34: ząb **45** po uszkodzeniu – martwa miazga, **brak:** apexu, cementu, ozębnej i liza kości,*
*Foto.35: **45-** podczas fizjologicznego leczenia – zmniejszenie kanału, zamykanie apexu, narastanie cemantu, ozębnej oraz fizjologicznej-cienkiej warstwy kości zbitej...*

*Foto.36, 37: apex **bez miazgi !** - kanał **po** wypełnieniu*

*Foto-38: **- apex**, cement, przyzębie, **kość zbita** – **regeneracja.***

Foto.39: ***25*** *st. zapalny* ***niżej*** *apexu, przez kość "idzie" do* ***26-****poszerzona szpara ozębnej ale* ***miazga żywa.***

Foto.40: 25-po leczeniu i wypełnieniu, z ćwiekiem i koroną laną, 26- nie ma st. zapalnego ozębnej, miazga żywa.

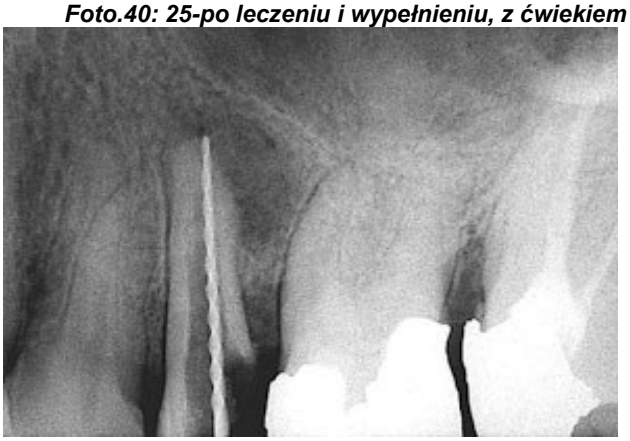

Foto.41: st. zapalny pomiędzy ***31~32***

Foto.42: ***regeneracja kości, ozębnej i cementu pomiędzy*** *31~32,*

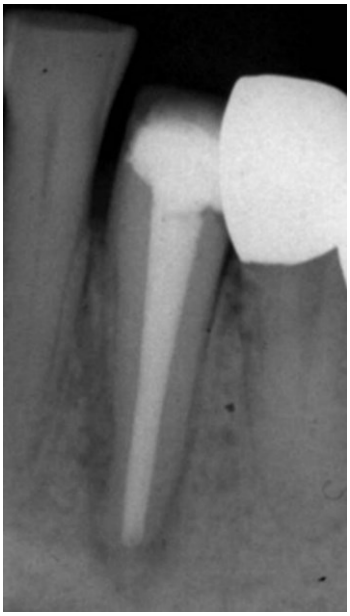

8-Pośredni *stan zapalny* & *leczenie* ***regeneracyjne.***

Foto.43: ***22****-jest wypełniony w 50%; st. zapalny przez* ***kości*** *dochodzi do* ***23*** *– poszerzona szpara ozębnej,*
- ale ząb 23 jest z ***żywą*** *miazgą* ***!!!***

Foto.44: ***22****- po wyleczeniu st. zapalnego ozębnej i kości, szczelne wypełnienie kanału,*
ząb ***23-*** *też* ***NIE*** *ma st. zapalnego, a* ***kość zbita, gąbczasta*** *i* ***zbita*** pomiędzy korzeniami 22 i 23 -normalne.

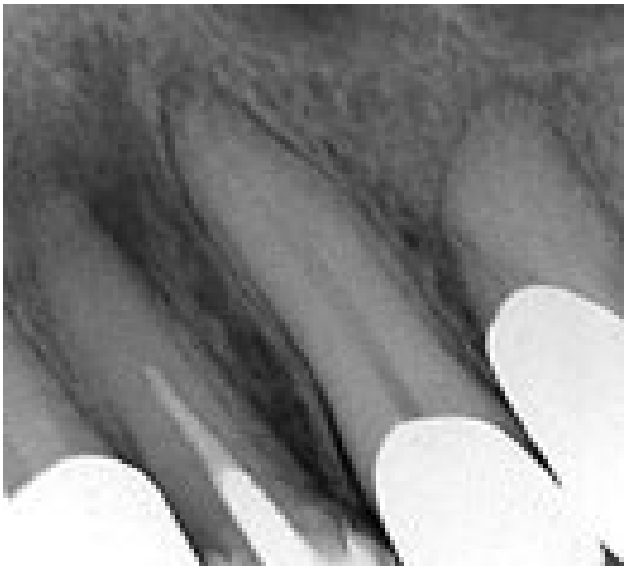

Foto.45, 46, 47: ***12-*** *st. zapalny kości, i przy* ***11-*** *który jest* ***żywy****!* ***-*** *leczenie,* ***- regeneracja przez kość****-do* ***11****!*

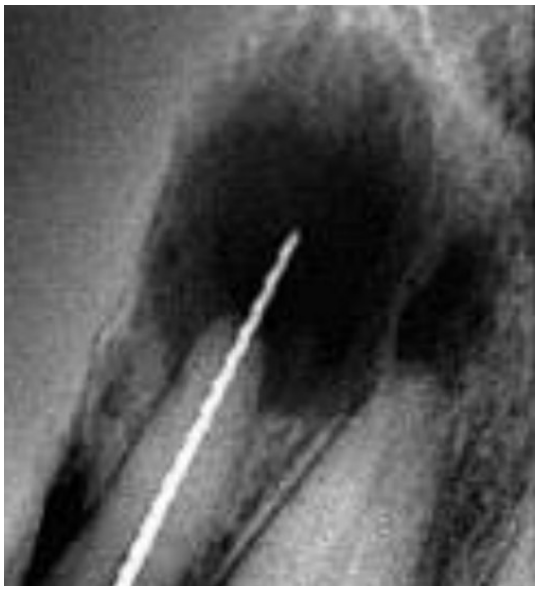

9a-Resorpcja *wewnątrz* korzenia – ***regeneracja…***

Foto.48, 49: ***46****- resorpcja w kanale korzenia i kości pomiędzy korzeniami – ząb martwy. - leczenie-endo.*

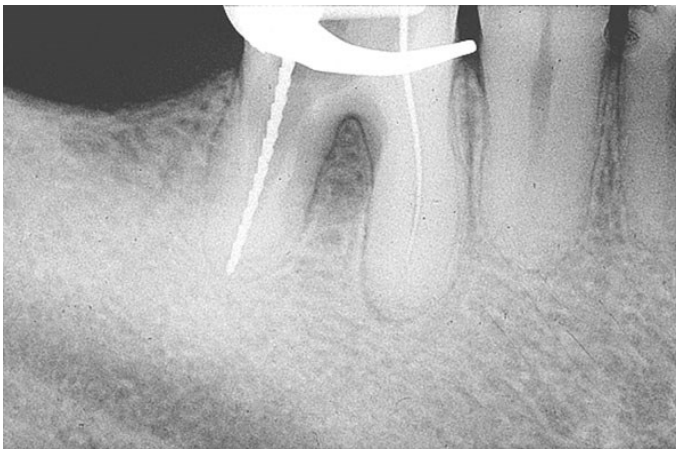

Foto.50: po ***regeneracji: zębiny w korzeniu,*** *oraz* ***kości pomiędzy korzeniami –*** *wypełnienie kanałów.*

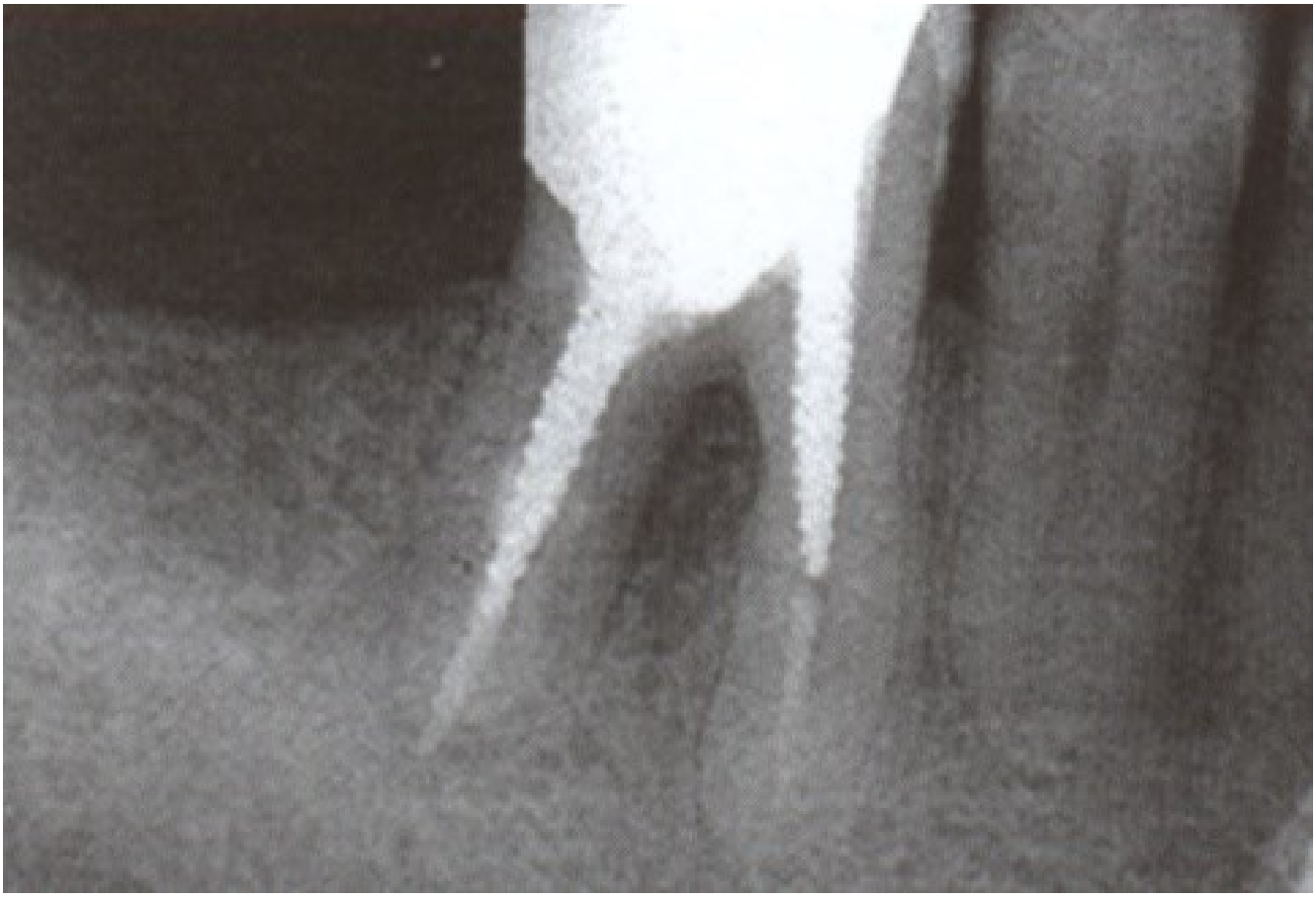

Foto.51: ***32- brak żywotności;*** *ale* ***st. zapalny*** *jest przy-**31** który **JEST ŻYWY** – jak to możliwe**-?***
Foto.52: ***32-*** *po leczeniu endodontycznym i wypełnieniu ~* ***NIE*** *ma st. zapalnego przy* ***31*** ***-*** *jak t**o jest możliwe-?***

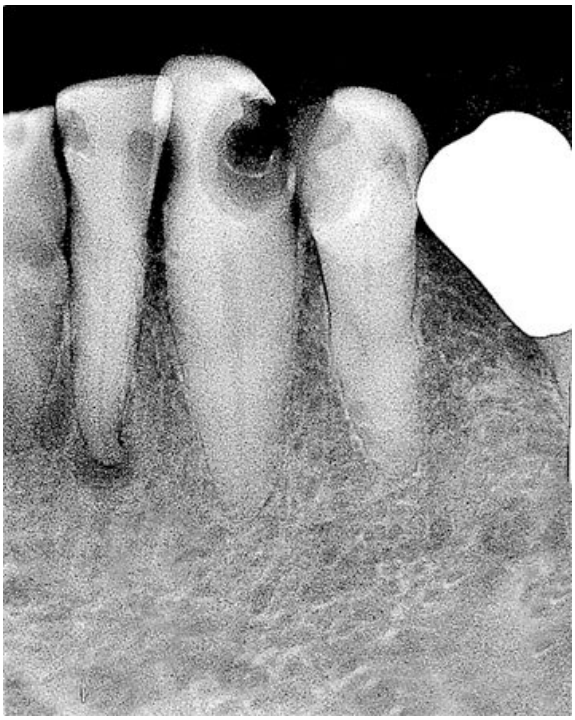

10-Cysta – *regeneracja… -* *(bez operacji)-?*

Foto.53: ***42- brak*** *żywotności, cysta przy* apexie, ***zęby: 43 i 41-z żywą miazgą,***
Foto.54; ***42*** *- endodontyczne leczenie przez koronę w moście..,*

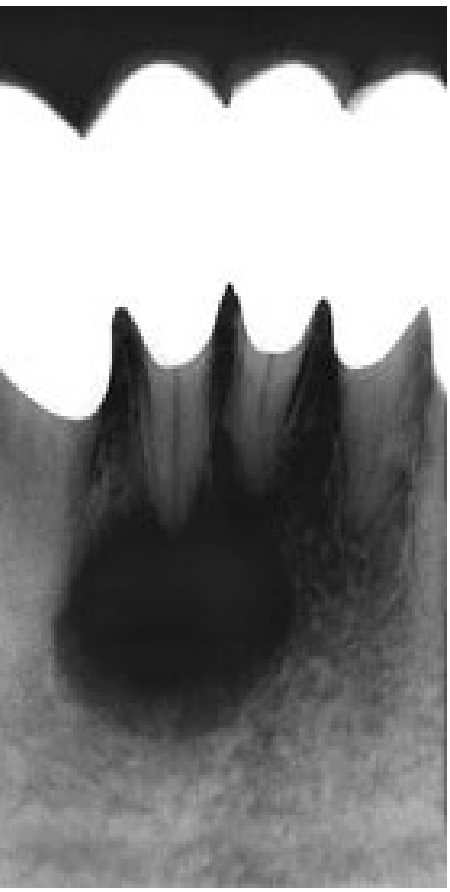

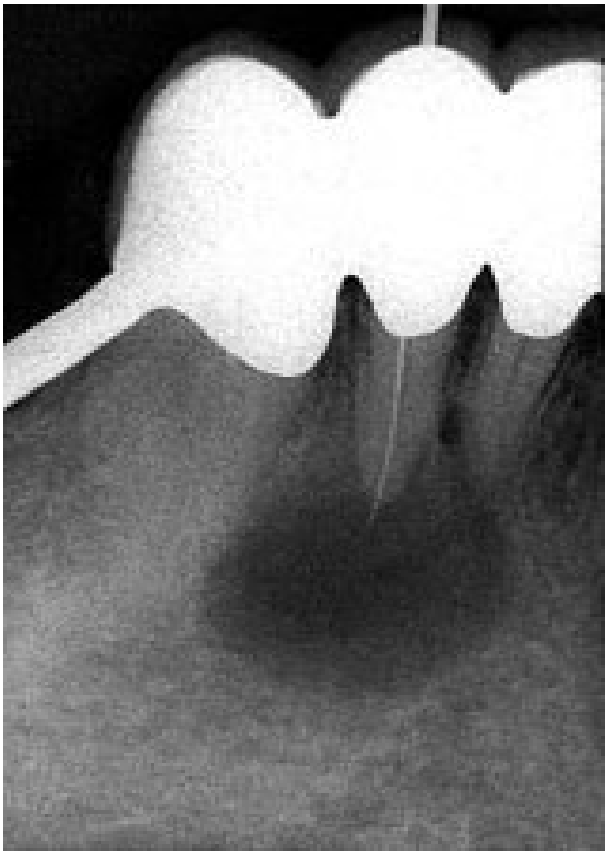

Foto.55: ***42-*** *lecznnie, uwapniona otoczka cysty..,*
Foto.56,a: ***42-*** *wypełnienie kanału -* ***regeneracja cysty i kości… dookoła apexu,***
- dalsze uwapnianie jej otoczki-?

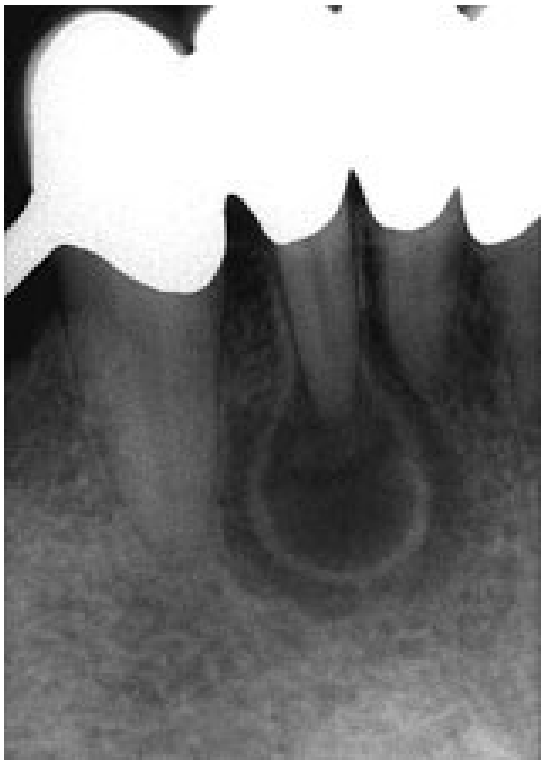

Foto.56,b: powiększenie po ***wyleczeniu cysty****.*

11-Dziąsła *stan zapalny– **regeneracja…***

*Foto.57: st. zapalny dziąseł, przyczyną są **:** kamień i osad nazębny… (wykałaczki-?).*

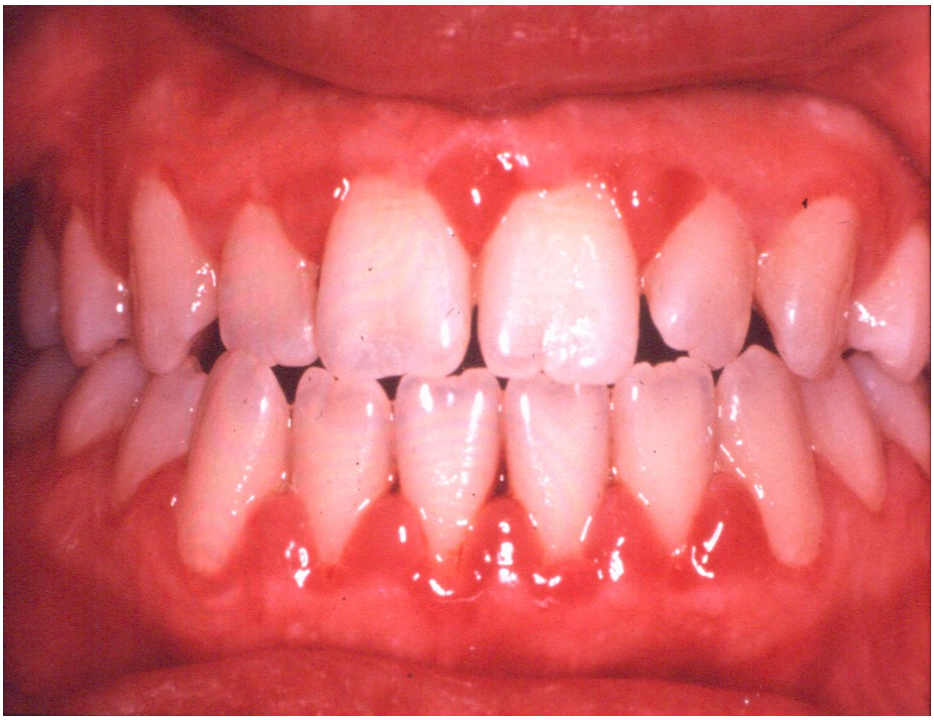

*Foto.58: **toxyny = kwasy, atakują =>** małe tętnice, które np. w oku - **pękają***

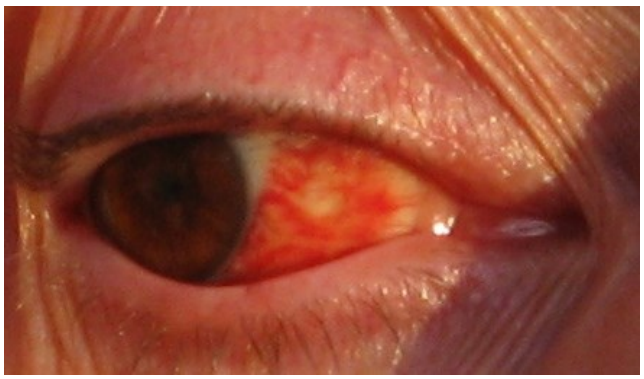

*Foto.59: tampony **Tubulex 1** blister(4x8=**32**),*

*Foto.60: stan dziąseł – po usunięciu kamienia i osadu oraz zastosowaniu **Tubulex** – **regeneracja…***

12-Ropień – *regeneracja…*

*Foto.61; Ropień od zęba **25***

*Foto.62:-Ropień jego toxyny=kwasy z **36** - wyszły przez **2** przetoki i **zniszczyły** kość **kortykalną = zbitą**.*
Foto z Muzeum „Le Home" w Paryżu, 1000 lat przed Chrystusem.

*Foto.63: **37-** st. zapalny & przetoka,* *Foto.64: extrakcja **37** & **Tubulex**,* *Foto.65: kość po ex.**37**-**regeneracja,***

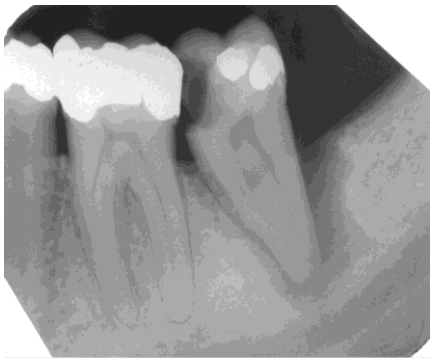

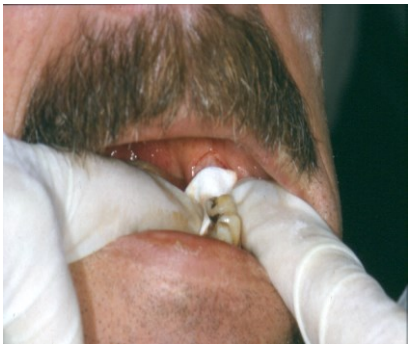

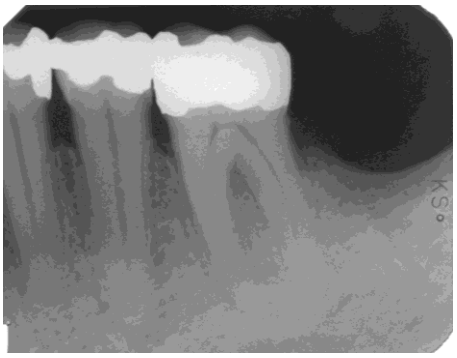

13-Kość *gąbczasta – regeneracja…*

Foto.66: endodoncja nie do apexu: ***45 -*** *extrakcja,*

Foto.67 68: ***45****-ex. przy pomocy* ***PerioScalpela.***

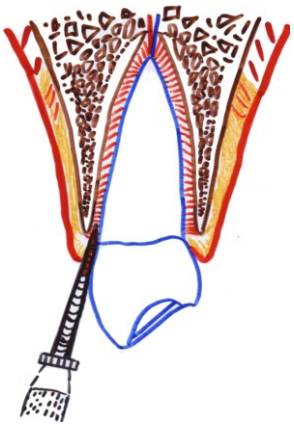

Foto.69a: nałożenie ***Tubulex*** *tylko z* ***wyrównaniem ścian*** *zębodołu,*

Foto.69b: ***45-regeneracja*** *kością gąbczastą,* ***bo... – kość zbita była uszkodzona st. zapalnym!***

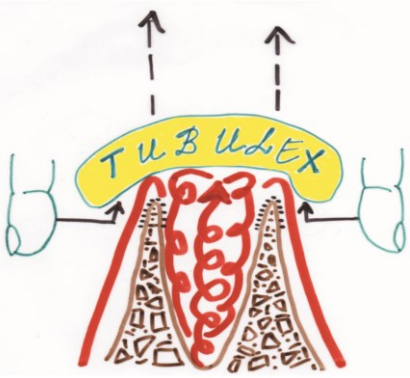

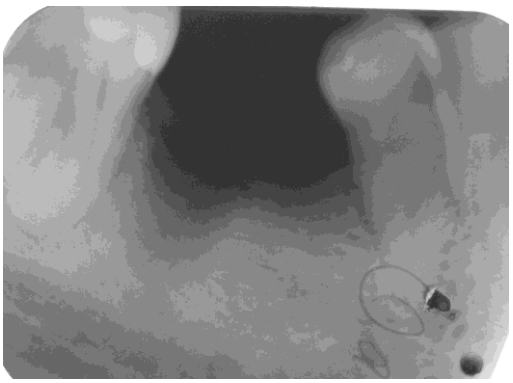

Foto.70: ***POZIOM*** *kości* ***pomiędzy zębami: 31*** *i* ***41 -???***

Foto.71: ***31*** *kość gąbczasta po ex.- jej* ***POZIOM WYŻEJ-? jak-?-32 i 33 amalgamaty*** *wymienione na kompozyty..*

14-Kość zbita – *regeneracja…*

Foto.72: **Kość zbita=*kortykana otacza każdy korzeń*** *– warstwą* ***0,2****mm, której* ***NIE*** *należy* ***niszczyć*** *!*

Foto-73a,b.c: złamanie ***46*** *PIONOWE - ex.-****1*** *dzień po ex.* ***46****,* ***- 3mies****. po ex.* ***kość ZBITA regeneracja.***

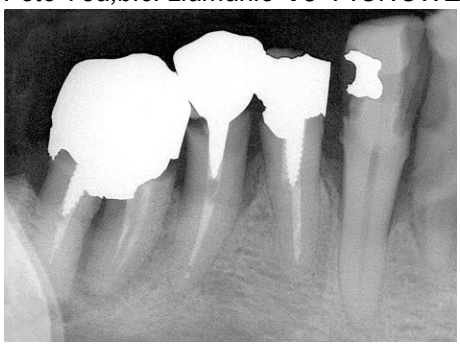

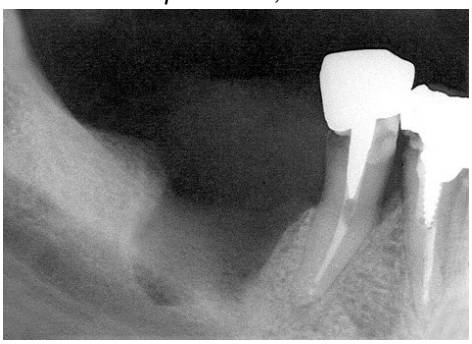

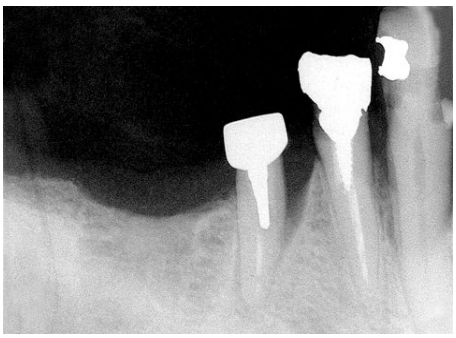

15-Amputacja-*1korzenia ale ząb pozostaje w funkcji żucia (+).*

Foto-74a,b,c:Przed amputacją.., ***- 1*** *dzień* ***po****,* *- **1** rok* ***po, ma punkt styczny z 36.***

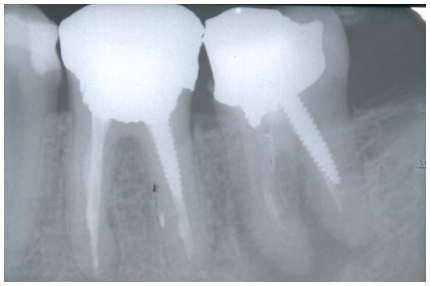

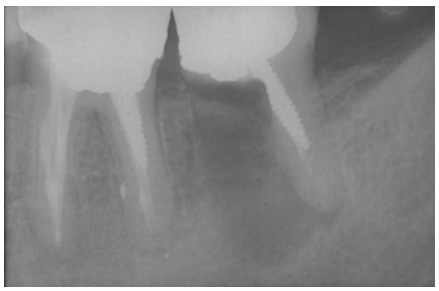

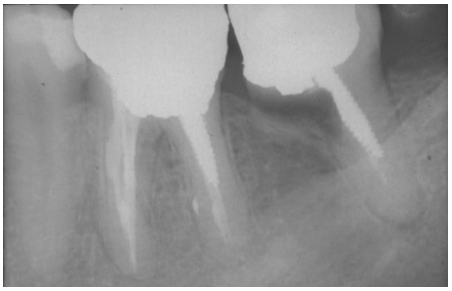

16-Zęby BEZ--leczenia *endodontycznego zębiny,*

- oraz kanałów bocznych-!

Foto-75a: ***21*** *- wykonano preparację kanału i wypełnienie na* ***1 wizycie*** *-* ***RTG - resorpcja*** *na* ***powierzchni korzenia-?***

Foto-75b: rezultat: ***21 po extrakcji, resorpcja na powierzchni korzenia!***

17-Extrakcje *BEZ antybiotyków...*

Uwaga – w ustach mamy około 500 szczepów bakteryjnych.!! ??

Foto-77a,b,c,d: ***korzenie, ... – extrakcje A****traumatyczne,* ***- opatrunek tamp. Tubulex - zagojenie po 3 dniach.***

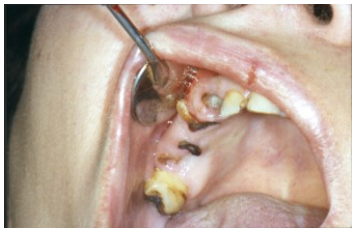

18-Zajady *i pęknięcia…-na wargach –*

- to pęknięcia na granicy: śluzówki i skóry - *przyczyną są bakterie w korzeniach zębów..,*

Foto-78, 79: ***pęknięcie na wardze górnej*** *– przed i po* ***2*** *opatrunkach* ***Tubulex,*** *….*

A*traumatyczne ex.: 16,15,14,13..,* *….* *Pęknięcie po 2x opatrunku z tamp.* ***Tubulex***

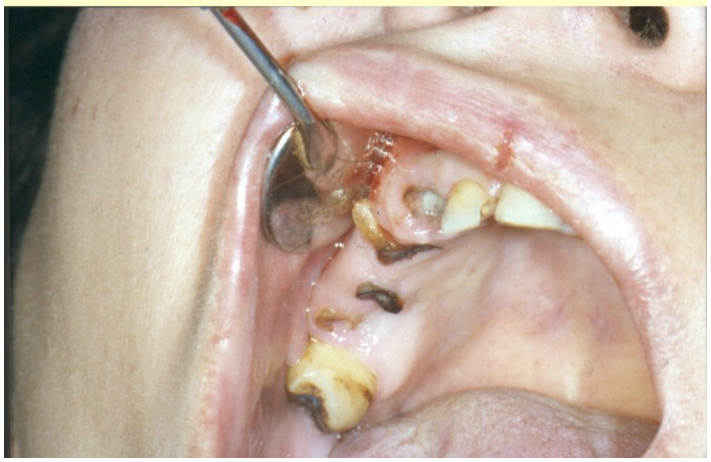

Foto.80-zęby ***wyrywane(!!!) traumatycznie*** *dały niski wyrostek, a ten był podstawą do niskich protez, efektem są*

: ***zajady*** *- u pacjentki po prawej i lewej stronie –* ***na przejściu śluzówki w skórę.***

- ***częściowym leczeniem*** *są nowe podwyższające zgryz – protezy.*

Jan Zuchowski *dr n med.*